Erlangen 1939

Aus der Universitätsklinik für Ohren-, Nasen- und Kehlkopfkrankheiten in Erlangen.
Vorstand: Professor Dr. med. F. Specht.

Ein intranasales Siebbeinosteom.
(Bericht eines Falles).

Inaugural-Dissertation

zur

Erlangung der Doktorwürde

der

Hohen Medizinischen Fakultät

der

Friedrich-Alexanders-Universität zu Erlangen

vorgelegt von

Georg Ziegler
aus Nürnberg

Tag der mündlichen Prüfung: 3. Februar 1939.

Buchdruckerei M. Krahl, Erlangen-Bruck
1939

Dekan: Professor Dr. med. Richard Greving.
Referent: Dozent Dr. med. habil. Helmuth Richter.

Meinen lieben Eltern gewidmet!

Einleitung.

Nicht allzu oft ist bisher ein vom Siebbein ausgehendes Osteom beobachtet und veröffentlicht worden. In den meisten der Veröffentlichungen — besonders in den älteren — ist dazu eine histologische Untersuchung unterblieben und die Diagnose, abgesehen von den klinischen Symptomen, nur auf das Röntgenbild und das makroskopische Aussehen des Tumors gegründet.

H. Dahmann brachte im Jahre 1922 eine Statistik über die Zahl der damals erschienenen Nebenhöhlenosteome der Nase; er zählte 45 in der Weltliteratur veröffentlichte Fälle von Siebbeinosteomen, die größtenteils nicht histologisch untersucht worden sind. Darunter befinden sich zwei von Dahmann selbst beobachtete Fälle. Der erstere betraf eine 27jährige Patientin mit einer tastbaren harten Vorwölbung am linken inneren Augenwinkel und Verdrängung des Bulbus nach außen und unten; das Röntgenbild zeigte einen großen, massiven, scharf begrenzten Schatten mit knollig eingebuchteten Rändern. Als zweiten Fall bringt Dahmann ein bei einer Radikaloperation der Stirnhöhle zufällig entdecktes, symptomloses, kleines Osteom, das von der Hinterfläche des Infundibulums am Siebbein ausging; die scharf abgegrenzte Verschattung im Röntgenbild wurde ursprünglich für eine mit Eiter oder Schleimhautwucherungen erfüllte Siebbeinzelle gehalten.

Abzutrennen von den echten Osteomen sind nach Dahmann die auf Grund einer primären Entzündung entstandenen sekundären diffusen Knochenneubildungen. Ein Osteom sei „eine harte, reine Knochengeschwulst,

die als echte zirkunskripte Neubildung auftritt und solange unbegrenzte Wachstumsfähigkeit zeigt, als sie in Verbindung mit ihrem Mutterboden steht". Aus Gründen der Raumbeengung usw. könne sich allerdings sekundär eine Entzündung hinzugesellen. Histologisch fand Dahmann kompakte Knochensubstanz mit Havers'schen Kanälen, größeren Markräumen und mit dem oberflächlichen Bindegewebe in Verbindung stehenden Bindegewebszügen. Die Neubildung erfolge teils direkt metaplastisch, teils durch Osteoblasten vom Markgewebe aus. Auslösendes Moment sei das Zusammenwirken von entzündlicher Reizung infolge Trauma oder Nebenhöhlenerkrankung mit den Wirkungen der Pubertätszeit. Die Tatsache, daß unter den Patienten mit intranasalen Osteomen das männliche Geschlecht bei weitem überwiegt, glaubt Dahmann durch die größere Exposition gegenüber Insulten erklären zu können.

Weitere Siebbeinosteome wurden im Jahre 1922 von A. Eckert, A. Fallas, C. Goris und G. Gavello veröffentlicht. Der Fall von Fallas, ein spongöses Osteom, war bereits stellenweise sarkomatös entartet; in der Vorgeschichte findet sich ein Schlag gegen die Nase. A. Eckert bringt lange Ausführungen über die Histologie. Die Geschwulstbildung erfolgt nach ihm aus verlagerten embryonalen Periostkeimen des Siebbeins, ausgelöst durch Traumen und die erhöhten Wachstumsvorgänge vor und in der Pubertät. Durch spontane Rückbildungen bei Verschlechterung der Ernährung komme es vereinzelt zu sog. „toten Osteomen", d. h. zu vom Mutterboden gelösten, frei in der Nase oder den Nebenhöhlen liegenden Knochengeschwülsten.

Im selben Jahre beschrieb G. Kelemen ein gestieltes Siebbeinosteom, das mit einer zarten Schleimhaut überzogen war. Unter dem Mikroskop zeigte sich teils kompakte Knochensubstanz mit zirkulärer Anordnung der Lamellen um die ernährenden Gefäßkanäle, teils spongiöses Netzwerk mit feinem Fasermark in den Maschen.

Osteoblasten waren reichlich, Osteoklasten vereinzelt zu beobachten, Kelemen glaubt, daß der Einfluß des Pubertätsalters auf die Entstehung nicht so ausschlaggebend sei, als allgemein angenommen werde.

Sercer beobachtete 1923 ein vom Siebbeinlabyrinth ausgehendes, erbsengroßes Osteom, das als Nebenbefund bei einer wegen Empyem des Siebbeinlabyrinths vorgenommenen Operation entdeckt worden ist. In den Jahren 1924 und 1925 schrieb W. Howarth in vier Arbeiten über von ihm beobachtete Fälle, J. F. Faulder über eine „Siebbeinexostose" bei einer 20jährigen Frau und L. Vulowitsch über einen außerordentlich harten Tumor, der ihm beim Entfernen von Polypen in die Schlinge kam und sich als gestieltes Siebbeinosteom herausstellte.

Weiter sind zu erwähnen der Fall von Riecke sowie der von Mouret und Dejean. Bei letzterem findet sich in der Anamnese 8 Jahre vor der Operation ein Schädeltrauma. 1927 wurde von H. Cushing über 4 Fälle von „orbito-ethmoidalen" Osteomen berichtet. Es sind dies Osteome, die von der Sutur zwischen Siebbein und Stirnbein ausgehen. Es fand sich dabei stets gegen das Schädelinnere ein Knochenzapfen, an dem die Dura adhaerent war. Cushing fordert daher wegen der drohenden intrakraniellen Komplikationen möglichst frühzeitige Operation der Tumoren.

P. Th. L. Kan, Bruzzone und S. Solieri veröffentlichten je einen weiteren Fall von Siebbeinosteom. Nach A. G. Fetissof, unter dessen 4 Osteomen der Nasennebenhöhlen sich einer findet, der das Ethmoid als Ausgangspunkt hatte, geht das Wachstum in erster Linie durch Metaplasie von fibrösem Gewebe in Knorpelgewebe, weniger durch die Tätigkeit der Osteoblasten vor sich. Entstehen sollen die Osteome aus während der Foetalzeit abgespaltenen Periostfasern.

Im Jahre 1929 wurden von Zeliger, im Jahre 1930 von Ozu, N. Pomus und Lithgow Fälle angegeben. Ozu gibt als Aetiologie lokale Traumaeinwirkungen an,

bei Lithgow handelte es sich um ein Osteochondrom. 1931 berichteten L. Colledge, C. Versteegh sowie Baillart und Baldenweck über Siebbeinosteome. Bei dem von Versteegh beobachteten Tumor handelte es sich möglicherweise um ein Osteosarkom.

Weitere Veröffentlichungen stammen von Wiskovsky, H. Okushima, O. Hirsch, B. L. Bryant, Sprowl, Mündnich, H. Videbech und Halphen und Bourdial. Bei der 62 Jahre alten Kranken Mündnichs bestand bereits 16 Jahre vor der Operation eine harte Schwellung am linken inneren Augenwinkel; nach der langsamen Wachstumsgeschwindigkeit glaubt Mündnich die Entstehung der Geschwulst in die Pubertät verlegen zu müssen.

Escat berichtet 1936 über 5 Siebbeinosteome, Q. di Marzio über 4 „orbito - fronto - ethmoidale Osteome". Von den letzteren gingen nach dem Röntgenbild 2 vom Siebbein aus; bei einem handelte es sich um ein sog. „totes Osteom" ohne Verbindung mit den umgebenden Wänden.

Scholz demonstrierte 1937 ein Siebbeinosteom eines 16jährigen Mädchens. Der Fall ist insofern interessant, als es sich um einen eineiigen Zwilling handelte. Die klinische und röntgenologische Untersuchung der Zwillingsschwester ergab keinerlei Veränderung. Scholz lehnt daher die Auffassung der Osteome als kongenitale Mißbildungen ab.

Bericht eines in der Erlanger Klinik beobachteten Falles von Siebbein-Osteom.

Am. 30. 1. 1936 kam in der Erlanger Ohrenklinik eine 30 Jahre alte Frau, B. M., zur Aufnahme. Sie war früher nie ernstlich erkrankt; seit Mitte November 1935 jedoch war sie wegen beidseitiger Kopfschmerzen in der Stirnhöhlengegend in ärztlicher Behandlung. Fieber hat nicht bestanden; ein Trauma ist nicht erinnerlich.

Zur Zeit der Aufnahme bestanden drückende, manch-

mal auch klopfende Kopfschmerzen in der Stirn- und Schläfengegend, rechts stärker als links. Zeitweise Beschwerdefreiheit. Eitrige Absonderung aus der rechten Nasenseite war seit 8 Tagen vorhanden.

Bei der Untersuchung fiel eine mäßige Verdickung des oberen Drittels der rechten Nasenseite auf. Asymmetrie der Augen war nicht festzustellen. Jedoch bestand beiderseits Druckschmerz am Stirnhöhlenboden. Die Luftdurchgängigkeit der rechten Nasenseite war stark behindert. Nach Absaugen des eitrigen Sekrets aus dem unteren und mittleren Nasengang fand man den unteren Nasengang und die untere Muschel o. B. Oberhalb davon war die Nase von einem harten, weißen, unbeweglichen Tumor angefüllt; mit der Sonde stieß man auf völlig freiliegenden, höckerigen Knochen, über dem die Schleimhaut in großer Ausdehnung fehlte. Bei dem an der Unterfläche des Tumors befindlichen Schleimhautwulst dürfte es sich um die nach abwärts gedrängte mittlere Muschel gehandelt haben. Ophthalmologisch waren Sehschärfe und Gesichtsfeld normal. Die Augenbewegungen waren vollkommen frei; die Pupillenreaktion erfolgte prompt auf Licht und Konvergenz. Die brechenden Medien des Auges waren klar und der Hintergrund ohne pathologische Veränderungen (Augenklinik).

Internistisch wurde eine leicht dekompensierte Mitralinsuffizienz festgestellt; die Lungen erwiesen sich klinisch und röntgenologisch o. B.

Die Röntgenaufnahmen des Gesichtsschädels zeigten folgendes Bild: Auf der sagittalen Aufnahme waren die Stirnhöhlen gut lufthaltig, scharf begrenzt und klein. Die rechte Kieferhöhle war frei, die linke leicht verschattet. Im Bereiche des rechten Siebbeins fand sich eine massive Schattenbildung, sodaß die Begrenzung der Riechspalte, der mittleren Muschel und des Siebbeinlabyrinths kaum wahrnehmbar war (siehe Fig. 1). Auf der Seitenaufnahme konnte im Bereich des Siebbeins ein unregelmäßiger Schat-

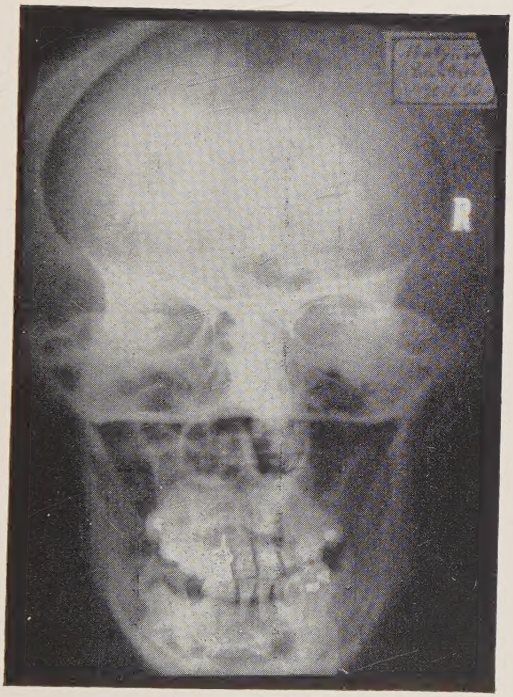

Fig. 1. M. B., rechtsseitiges Siebbeinosteom.
Röntgenaufnahme des Gesichtsschädels.

Fig. 2. Rechtsseitiges Siebbeinosteom.
Natürl. Größe: 2,8 : 2,2 : 2,0 cm.

ten mit starkem Kontrast gegen die Umgebung beobachtet werden. Die Keilbeinhöhle war gut lufthaltig.

Ergänzende Untersuchungen:

Temp.: morgens 36,8°, abends 37,4°.

Blutkörperchensenkung nach Westergreen: 19,75 mm pr. St.

Blutbild: Hämoglobinwert 77%, Erythrozytenzahl 4090000 Leukozytenzahl 10800. Bei der Differenzierung des weißen Blutbildes ergab sich nichts Krankhaftes.

Serologische Reaktionen auf Lues: negativ.

Urinuntersuchung: o. Bes.

Am 7. II. 1936 erfolgte die operative Beseitigung des Tumors auf extranasalem Wege (Oberarzt Dr. Richter). In Lokalaenesthesie wurde ein nach unten verlängerter paranasaler Weichteilschnitt angelegt. Nach Wegnahme der knöchernen Nasenwand und der Schleimhaut stieß man auf den sehr harten, mit dem rechten Siebbein verwachsenen Knochentumor. Die Umgebung desselben war sehr blutreich. Das Osteom wurde ohne Zerkleinerung in toto herausgelöst, indem es vom Naseninnern zum Nasenboden luxiert wurde. Nach Einlage eines Jodoformgazetampons wurde die Wunde durch Seidennaht geschlossen.

Der Verlauf war fieber- und beschwerdefrei; die Sekretion aus der rechten Nasenseite hörte auf, sodaß die Kranke am 25. Febr. zur ambulanten Behandlung nach Hause entlassen werden konnte. Bei der Nachuntersuchung am 22. 4. 1936 war die Nase bis auf eine kleine Borke vollkommen sauber. Es fand sich keine eitrige Sekretion mehr. Die Beschwerden waren verschwunden.

Der entfernte Tumor hatte folgendes Aussehen: Es handelt sich um ein etwa walnußgroßes, weißlichgraues, steinhartes Gebilde (siehe Figur 2).

Die Maße sind etwa 2,8 : 2,2 : 2,0 cm. Die Oberfläche ist unregelmäßig höckerig. Der untere Teil des Tumors ist oberflächlich spiegelnd, glatt und von Schleimhaut entblößt. Der kleine, weitere oben gelegene Teil weist einen dünnen Schleimhautüberzug auf. In den oberen Partien, dort, wo der Tumor mit der Umgebung verwachsen war,

ist die Oberfläche aufgerauht. Ob ein Stiel vorhanden war, kann nicht mit Sicherheit festgestellt werden, doch ist es nach dem Aussehen des Osteoms denkbar.

Zur histologischen Untersuchung wurde ein etwa linsengroßes Stück des schleimhautlosen Teils des Osteoms entkalkt und die Schnitte mit Hämatoxylin-Eosin gefärbt. Im Präparat erkennt man spongiöse Knochenherde mit dazwischen liegenden Fasermark (siehe Fig. 3).

Die geflechtartig angeordneten Knochenherde bestehen aus lebendem, in Hämatoxylin-Eosin-Präparat hellrötlich mit schwachem bläulichem Unterton gefärbten Knochen. Die Grundsubstanz der Knochenbälkchen besteht aus feinen, meist parallel verlaufenden Fibrillen. Vereinzelt sind auch dunklere, derbere, unregelmäßig verlaufende Fasern im Knochengewebe erkennbar. In der Längsrichtung der Fibrillen angeordnete Knochenkörperchen sind sehr zahlreich vorhanden. Osteoide Säume am Rand der Knochenbälkchen trifft man nicht selten.

Das Fasermark, das die Lücken des Knochengewebes ausfüllt, besteht aus meist locker, manchmal etwas dichter liegenden Bindegewebsfasern mit einzelnen spindeligen bezw. sternförmigen Zellen. Die Fasern überkreuzen sich, stellenweise liegen sie annähernd parallel. Ferner findet man im Mark kleine Rundzellen eingelagert. Die in mittlerer Zahl anzutreffenden Markgefäße sind klein und meist dicht mit Blut gefüllt. In ihrer Umgebung finden sich — je näher an der Oberfläche des Tumors, desto dichter; je entfernter, desto spärlicher — viele Plasmazellen mit exzentrisch gelagertem radspeichenförmigem Kern, daneben auch kleine Rundzellen und vereinzelt segmentkernige Leukozyten.

An der Grenze zwischen Mark und Knochen, an den Randschichten der Knochenbälkchen sind an vielen Stellen zahlreiche epithelartige, teils kubische teils mehr längliche Osteoblasten in langen Reihen angelagert. Mehrkernige Riesenzellen (Osteoklasten) sind nur ganz vereinzelt in Lakunen der Knochensubstanz zu beobachten.

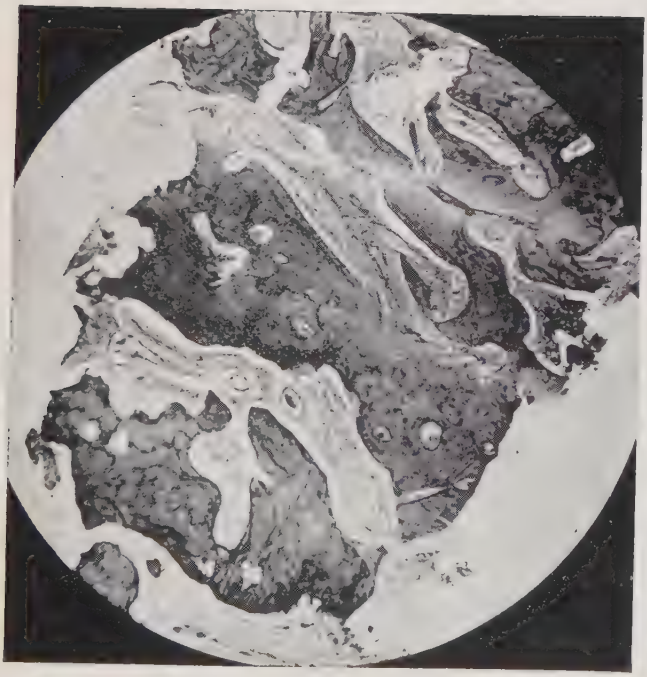

Fig. 3. Histologisches Uebersichtspräparat.
30fache Vergrößerung.

An der Oberfläche des Tumors kann ein Epithel nicht erkannt werden. Man sieht nur eine dünne Schicht parallel verlaufender, etwas derberer Bindegewebsfasern, zwischen denen sich einige kleine Gefäße mit den Zellen der chronischen Entzündung (Plasmazellen, Lymphozyten, vereinzelt Segmentkernige) befinden. Unter dieser sehr dünnen oberflächlichen Bindegewebsschicht sieht man einen schmalen Bezirk von nekrotischen spongiösen Knochenherden. Die Knochenbälkchen haben sich hier mit dem Hämotoxylin dunkelblau bis violett gefärbt. Außer dicken dunklen Fasern und Streifen von unregelmäßigem Verlauf kann man hier keine Einzelheiten des Knochengewebes erkennen. In den Maschen dieser oberflächlichen nekrotischen Knochenschicht findet man perivasal besonders viele Entzündungszellen.

Epikrise.

Es handelte sich um eine 30jährige Kranke, die wegen drückender Kopfschmerzen in der rechten Stirn-Augen-Gegend und seit 8 Tagen bestehender eitriger Absonderung aus der rechten Nase in die Klinik kam. In den oberen Partien der rechten luftundurchgängigen Nasenhöhle fand man nach Entfernung reichlichen Eiters einen harten, höckerigen, unbeweglichen, weißen Tumor. Ein Knochensequester kam nach dem Aussehen, der Härte, den Ausmaßen sowie dem völligen Fehlen von Temperatursteigerungen in der Vorgeschichte nicht in Frage. Differentialdiagnostisch blieben daher im wesentlichen nur Osteom und Rhinolith übrig. Anhaltspunkte in der Vorgeschichte, wie z. B. das Vorhandensein eines Traumas oder eines intranasalen Fremdkörpers, waren nicht vorhanden. Die mit der Sonde feststellbare außerordentliche Härte des Tumors sprach bereits mehr für Osteom. Die Entscheidung, soweit sie klinisch überhaupt zu stellen war, mußte das Röntgenbild erbringen. Man sah in der Gegend des rechten Siebbeins eine massive, unregelmäßig begrenzte Verschattung. Der starke Kontrast des Schat-

tens sowie die charakteristische Begrenzung ließen ein Osteom vermuten. Die endgültige Entscheidung zu Gunsten der Knochengeschwulst erbrachte schließlich die histologische Untersuchung des operierten Tumors.

Im Präparat waren lebende spongiöse Knochenherde mit dazwischen liegendem Fasermark zu sehen. Osteoblasten waren in großer, Osteoklasten in sehr geringer Zahl vorhanden. An der Oberfläche, wo die Schleimhaut fehlte, lag eine schmale Schicht nekrotischer Knochenbälkchen. Im Mark fanden sich um die Gefäße reichlich für eine chronische Entzündung charakteristische Zellen. Näher an der Oberfläche waren dieselben zahlreicher, während sie mit wachsender Entfernung von der Tumoroberfläche stetig an Zahl abnahmen.

Es handelt sich demnach um ein spongiöses Osteom mit oberflächlicher Entzündung. Die Schleimhaut über dem Tumor ist verloren gegangen und die bloßliegenden obersten Schichten der Knochengeschwulst sind zugrunde gegangen. Die zentralen Partien des Osteoms dürften von Entzündung völlig frei sein.

Noch ein Wort zu den entzündlichen Knochenneubildungen, d. h. den Knochenneubildungen, die sich erst sekundär nach und auf Grund einer primären Entzündung entwickeln. Dieselben sind nur sehr schwierig von den echten Osteomen abzutrennen, wenn letztere mit einer sekundären Entzündung einhergehen, wie bei unserer Patientin. Die umschriebene Form des Tumors, wie auch die histologische Untersuchung, nach der die Entzündung sich im wesentlichen auf die oberflächlichen Schichten beschränkt, sprechen in unserem Fall jedoch deutlich gegen eine entzündliche Knochenwucherung und für ein echtes Osteom. Auch das ziemlich kurze, erst achttägige Bestehen der eitrigen Absonderung aus der Nase kann hier angeführt werden.

Schließlich konnte eine sekundäre Verknöcherung eines anderen gut- oder bösartigen Tumors, z. B. eines Fibroms, leicht durch das Fehlen dieser anderen Ge-

schwulstform im histologischen Präparat ausgeschlossen werden.

Der Ausgangspunkt unseres Osteoms ist unzweifelhaft das Siebbein, mit dem die Geschwulst verwachsen war und in dessen Bereich die Verschattung im Röntgenbild angetroffen wurde.

Bezüglich der Therapie kam nur die radikale Entfernung des Tumors in Frage, wenngleich eine bösartige Entartung kaum zu befürchten war. In den von Kelemen gesammelten Fällen war nie penetrierendes Wachstum oder gar Metastasenbildung vorgekommen. In der oben angegebenen Literatur fand sich ein Fall, nämlich der von Fallas beschriebene, der sicher sarkomatös entartet war, sowie ein weiterer Fall von Versteegh, bei dem es sich möglicherweise um ein Osteom handelte. Trotzdem also die Entartung des intranasalen Osteoms äußerst selten ist, mußte doch das angeführte Siebbeinosteom wegen der gefährlichen Lage in der Nachbarschaft der Dura und des Auges frühzeitig entfernt werden, ganz abgesehen von der Notwendigkeit der Operation zur Beseitigung der Beschwerden und zur Hemmung des stetigen, wenn auch langsamen Wachstums. Infolge der Größe des Tumors und der außerordentlichen Härte, die eine Zerkleinerung unmöglich und gefährlich machte, vermochte man dem Osteom nicht durch einen intranasalen, sondern nur durch einen äußeren Eingriff beizukommen. Dabei war die Schnittführung durch die Rücksicht auf das kosmetische Resultat vorgezeichnet.

Allgemeine Betrachtung.

Die Siebbeinosteome, überhaupt die Osteome der Nasenhaupt- und -nebenhöhlen, sind im allgemeinen durch ein außerordentlich langsames Wachstum charakterisiert. Es vergehen aber meist Jahre, bis es zu den ersten Krankheitserscheinungen kommt. Diese sind einerseits durch Verdrängungserscheinungen, andererseits durch eine sekundäre Infektion bedingt. Unter den Verdrängungser-

scheinungen sind die Beeinträchtigung der Nasenatmung, die Zerstörung der Riechregion, die knöcherne Auftreibung am inneren Augenwinkel und die Vortreibung des Auges, evt. mit Störungen des Sehvermögens und der Beweglichkeit des Bulbus, zu nennen. Durch die Raumbeengung kommt es dann — meist erst später — zur sekundären Infektion der Schleimhaut von Nase und Nebenhöhlen mit Eiterabsonderung, Eiterverhaltungen und Polypenbildung. Subjektiv wird über Schwindel, besonders beim Bücken, Fremdkörpergefühl, unerträgliches Jucken in der Nasenhöhle und dumpfe Kopfschmerzen geklagt.

Bei unserer Kranken waren zwar noch keine starken Veränderungen, wie z. B. die Verdrängung des Bulbus, eingetreten, doch war es neben der Auftreibung des oberen Drittels der rechten Nasenseite und der Behinderung der Nasenatmung bereits seit längerer Zeit zu einer sekundären Infektion gekommen. Wenn auch die eitrige Absonderung aus der Nase angeblich erst seit 8 Tagen bestanden hat, so fand sich doch im histologischen Präparat eine chronische, also länger bestehende Entzündung.

Die Diagnose berücksichtigt außer den Krankheitserscheinungen objektiver und subjektiver Art vor allem das Aussehen des intranasalen Tumors. Man findet Osteome der verschiedensten Größe; meist sind sie jedoch — wenn die Geschwulst nicht zufällig entdeckt worden ist, sondern die klinischen Symptome den Kranken zum Arzt geführt haben — schon walnuß- oder mindestens haselnußgroß. Die Oberfläche ist leicht knollig, seltener glatt. In den meisten Fällen ist ein Schleimhautüberzug vorhanden. Ein sehr wichtiges Hilfsmittel der Diagnose ist das Röntgenbild; kennzeichnend ist dabei der scharf begrenzte, auffallend dichte Schatten mit meist gelappter Zeichnung des Randes.

In unserem Fall war, nachdem bereits vor $2^1/_2$ Monaten Kopfschmerzen aufgetreten waren, die Geschwulst etwa walnußgroß; es handelte sich dabei um ein mit dem Mutterboden fest verwachsenes, lebendes Osteom mit teil-

weisem Verlust der Schleimhaut, mit Knochennekrose in dünner, oberflächlicher Schicht und mit oberflächlicher chronischer Entzündung. Im Röntgenbild war der charakteristische Osteomschatten erkennbar.

Ueber die Pathogenese und Entstehungsart der intranasalen Osteome gibt es verschiedene Anschauungen. Die einen, wie z. B. Arnold und Boenninghaus sehen embryonale Knorpelkeime und zwar versprengte Reste des Chondrocraniums als ursächlich an. Andere leiten die Entwicklung der Nebenhöhlenosteome aus verlagerten embryonalen Periostkeimen her. Virchow und seine Anhänger glauben an ein Hervorgehen aus der Diploë; darnach kämen die Osteome erst nach Zerstörung der Knochentafel zum Vorschein.

Als wachstumsauslösender Reiz kommt nach verschiedenen Autoren das verstärkte Wachstum des Gesichtsschädels vor und während der Pubertät, sowie eine lokale Entzündung in Betracht. In vielen Anamnesen findet man ein Trauma als ursächlich angegeben. Bei unserer Kranken ist weder ein Unfall, der die Nase getroffen hat, noch eine vorher schon bestehende Nebenhöhlenerkrankung in der Vorgeschichte bekannt. Ueber das ätiologische Moment kann daher in diesem Falle nichts angegeben werden.

Herrn Oberarzt Dr. med. habil. H. Richter danke ich an dieser Stelle für die Ueberlassung des Themas und für die wertvollen Ratschläge, die er mir bei der Abfassung dieser Arbeit gab.

Literatur.

Bailliart et Baldenweck: Siebbeinosteom mit Entwicklung zur Orbita. Ref. Zbl. f. Hals-, Nasen- u. Ohrenheilk. 17/671.

Bruzzone:, C.: Siebbeinosteom. Ref. Zbl. f. H., N. O. 13, 616.

— Osteom des Ethmoidale. Ref. Zbl. f. H. N. O., 14, 450.

Bryant, B. L.: Osteom des Siebbeins. Bericht über einen Fall. Ref. Zbl. H. N. O., 26, 330.

Colledge, L.: Osteom des Siebbeins. Ref. Zbl. f. H. N. O., 18, 62.

Cushing, H.: Erfahrungen bei orbito-ethmoidalen Osteomen mit intracraniellen Komplikationen. Ref. Zbl. f. H. N. O., 11, 137.

Dahmann, H.: Ueber das Osteom der Nasennebenhöhlen. Zschr. f. H. N. O., Bd. I, S. 261.

Denker, A., Kahler, O.: Handbuch der H., N.-Ohrenheilkunde, Bd. V.

Eckert, A.: Beitrag zur Histologie und Pathogenese der Nasenhöhlenosteome. Zschr. f. H. N. O. 1, 68.

Escat: Ueber 5 Fälle von Osteom des Siebbeins. Ref. Zbl. f. H. N. O., 27, 178.

Fallas, A.: Siebbein-Osteom. Ref. Zbl. f. H. N. O., 1, 240.

Faulder: Siebbeinexostose. Ref. Zbl. H. N. O., 6, 218.

Fetissof, A. G.: Die Pathogenese der Osteome der Nasennebenhöhlen. Ref. Zbl. f. H. N. O., 14, 449.

— Zur Pathogenese der Osteome der Nasennebenhöhlen. Ref. Zbl. f. H., N. O., 15. 252.

— Ueber die Technik der Operation beim Osteom des Siebbeinlabyrinths. Ref. Zbl. f. H. N. O., 21, 446.

Gavello. G.: Osteom des Siebbeins. Ref. Zbl. f. H. N. O., 3, 248.

Goris, C.: Ueber ein großes Osteom der linksseitigen Nebenhöhlen. Ref. Zbl. f. H. N. O., 1, 263.

Halphen et Bourdial: Siebbeinosteom mit nur endonasaler Entwicklung. Ref. Zbl. f. H. N. O., 28, 559.

Hirsch, O.: Großes Osteom des Siebbeins. Ref. Zbl. f. H. N. O., 26, 93.

Howarth, W.: Mukocele der Stirnhöhle durch ein großes Osteom. Ref. Zbl. f. H. N. O., 5, 460.

Howarth, W.: Osteom, welches Mukocele der Stirnhöhle verursachte. Ref. Zbl. f. H., N. O., 6, 217.

— Osteoma fibrosum, eine Mukocele der Stirn- und Siebbeinhöhle vortäuschend. Ref. Zbl. f. H. N. O., 6, 217.

— Osteom des Siebbeins. Ref. Zbl. f. H. N. O., 8, 223.

Kan, P. Th. L.: Ein Fall eines sehr großen Osteoms in der rechten Nasenhälfte eines 19jährigen Mannes. Ref. Zbl. f. H. N. O., 14, 288.

Kelemen, G.: Zur Lehre von den Exostosen des Gesichtsschädels.

Zschr. f. Laryngologie, Rhinologie und ihre Grenzgebiete. 11. H. 2, S. 81.

Lithgow, E. Martin und Hall: Von der linken Siebbeingegend ausgehendes Osteochondrom. Ref. Zbl. f. H. N. O., 17, 174.

Marzio, O. di: Orbitaltumoren: Orbito-fronto-ethmoidales Osteom. Ref. Zbl. f. H. N. O. 28, 663.

Mouret et Dejean: Osteome der regio fronto-orbitalis. Ref. Zbl. f. H. N. O., 10, 331.

Mündnich: Siebbeinosteom. Ref. Zbl. f. H. N. O., 27, 96.

Okushima, H.: Ein Todesfall durch Osteom der Nase. Ref. Zbl. f. H. N. O., 24, 696.

Ozu: Ein Fall von Osteom aus den Cellulae ethmoidales. Ref. Zbl. f. H. N. O., 15, 844.

Pfeifer, W.: Ein Fall von Osteom und Mukocele des Sinus frontalis mit Perforation der cerebralen Wand. Zschr. f. Ohrenheilkunde, 64, 225.

Pomus, N.: Siebbeinosteom. Ref. Zbl. f. H. N. O., 17, 141.

Riecke, H. G.: Ueber ein interessantes Osteom der Stirnhöhle, Ref. Zbl. f. H. N. O., 10, 288.

Scholz: Demonstration eines operierten Siebbeinosteoms. Ref. Zbl. f. H. N. O., 28, 716.

— Isoliertes Siebbeinosteom in der Orbita mit Röntgendemonstration. Ref. Zbl. f. H. N. O., 30, 376.

Sercer: Osteoma labyrinthi ethmoidalis. Ref. Zbl. f. H. N. O., 4, 443.

Solieri, S.: Osteom der Siebbeinzellen. Ref. Zbl. f. H. N. O., 13, 775.

Sprowl: Orbitales Siebbeinosteom mit Bericht des Falles. Ref. Zbl. f. H. N. O., 27, 643.

Tendeloo, N. Ph.: Allgemeine Pathologie.

Uffenorde: Die Erkrankungen des Siebbeins.

Versteegh, C.: Demonstration von Patienten. Ref. Zbl. f. H. N. O., 18, 317.

Videbech, H.: Ein Fall von Siebbeinosteom mit komplizierender Pansinusitis. Ref. Zbl. f. H. N. O., 28, 330.

Vulowitsch, L.: Zur Klinik der Osteome der Nasennebenhöhlen. Ref. Zbl. f. H. N. O., 7, 240.

Wildenberg, van den: Osteom der Stirnhöhle, der Kieferhöhle sowie des Siebbeins. Ref. Zbl. f. H. N. O., 30, 623.

— Osteom der Stirnhöhle, des Siebbeins und der Kieferhöhle. Ref. Zbl. f. H. N. O., 31, 168.

Wiskovsky: Akute Stirnhöhleneiterung mit Orbitocellulitis bei Siebbeinosteom. Ref. Zbl. f. H. N. O., 19, 448.

Zeliger: Ein Fall von Osteom der Siebbeinhöhle. Ref. Zbl. f. H. N. O., 15, 143.

Lebenslauf.

Am 4. Juli 1913 wurde ich zu Nürnberg als Sohn des Friseurmeisters Anton Georg Ziegler und seiner Ehefrau Anna Sibylla, geb. Wrede, geboren. Nach neunjährigem Besuch des Realgymnasiums in Nürnberg erlangte ich 1932 das Reifezeugnis. Nach elfsemestrigem Studium an den medizinischen Fakultäten der Universitäten Erlangen, Kiel und Freiburg bestand ich im Herbst 1937 das medizinische Staatsexamen. Das praktische Jahr verbrachte ich am Allgemeinen Städtischen Krankenhaus der Stadt Nürnberg. Seit 1. Januar 1939 bin ich als Volontärassistent an der Universitätsklinik für Ohren-, Nasen- und Kehlkopfkrankheiten zu Erlangen beschäftigt.